Fauconnet J. Hommage respectueux de l'au

Mitteilung aus dem Orthopädischen Institut von Dr. A. Lüning
und Dr. W. Schultheß, Privatdozenten in Zürich.

esis

1906

Geneva

STUDIE

ÜBER DIE

STELLUNG DES STERNUMS

BEI DER SKOLIOSE.

LANE MEDICAL LIBRARY
300 PASTEUR DRIVE
PALO ALTO, CALIF. 9430

Thèse présentée à la faculté de médecine de l'université de Genève
pour obtenir le grade de docteur en médecine

par

JEAN FAUCONNET,
Médecin diplômé de la Confédération Suisse.

1906.

THÈSE N°. 132.

Digitized by the Internet Archive
in 2026

https://archive.org/details/IA40154004_0035

Mitteilung aus dem Orthopädischen Institut von Dr. A. Lüning
und Dr. W. Schultheß, Privatdozenten in Zürich.

STUDIE

ÜBER DIE

STELLUNG DES STERNUMS

BEI DER SKOLIOSE.

Thèse présentée à la faculté de médecine de l'université de Genève pour obtenir le grade de docteur en médecine

par

JEAN FAUCONNET,
Médecin diplômé de la Confédération Suisse.

1906.
THÈSE N°. 132.

La faculté de médecine, sur le préavis de monsieur le professeur ASKANAZY, autorise l'impression de la présente thèse, sans prétendre par là émettre d'opinion sur les propositions qui y sont énoncées.

Genève le 27 octobre 1906.

Le doyen de la faculté

Dr. A. MAYOR, Prof.

Druck der Union Deutsche Verlagsgesellschaft in Stuttgart

Seit Dezember 1904 hat Dr. W. Schultheß an seinem Meßapparat eine Veränderung angebracht, welche die Bestimmung der Stellung des Sternums in seiner Projektion auf die verschiedenen Ebenen des Meßbildes gestattet.

Der Meßapparat von Dr. W. Schultheß liefert uns:

1. Ein Bild mit der Projektion der Luftfigur der Dornfortsatzlinie nebst orientierenden Höhenangaben der Schulterblätter, auf eine frontale Ebene, d. h. die Ebene durch die Spinae, welche am Apparat fixiert werden kann und auf welche der Patient eingestellt wird. Auf der Zeichnung wird zudem die Richtung der Lotlinie auf das Kreuzbein angegeben.

2. Eine Projektion des Verlaufs der Dornfortsatzlinie oder beliebiger anderer vertikaler Rückenkonturen auf eine vertikale der sagittalen parallelen Ebene; auf der Zeichnung wird wiederum die Lotlinie, auf dem hintersten Punkte des Kreuzbeins errichtet, gezogen.

3. Eine Anzahl horizontaler Halbkonturen in gegenseitig richtiger, räumlicher Beziehung auf eine horizontale Ebene projiziert. Die frontale Ebene durch die Spinae wird durch eine Querlinie angedeutet. Die Höhe derselben wird auf der Tafel für die Frontalansicht dargestellt.

4. Die Bestimmung einzelner Punkte an der Vorderfläche des Rumpfes, deren Lage nach Schluß der Zeichnung auf die beschriebenen drei Blätter übertragen werden konnte.

Alle diese Aufnahmen nehmen den Patienten $3\frac{1}{2}$—4 Minuten in Anspruch.

Als ein Mangel wurde von Dr. Schultheß selbst und von anderen die Unmöglichkeit erkannt, horizontale Vollkonturen anzulegen. Trotzdem ist es ihm erst im Jahre 1904 gelungen, eine Veränderung an seinem Apparat anzubringen, vermittels welcher nunmehr Vollkonturen angelegt werden können. — An einem zur rechten Seite des Patienten und vorn auf dem Stativ des Apparates aufgestellten senkrechten Stabe ist eine ähnliche Meßvorrichtung wie die, welche zur Konturierung des Rückens dient, vorn nochmals angebracht (Fig. 1). Dieselbe ist in der Höhe verstellbar und kann sehr leicht vermittels Benützung einer hinteren und vorderen Skala auf Millimeter genau in gleiche Höhe mit der hinteren Konturvorrichtung gebracht werden. Sie läßt sich mit Leichtigkeit durch eine Drehung von 180° aus ihrer Ruhestellung zur rechten Seite des Patienten nach Einstellung desselben vor den Patienten bringen. Wenn eine Gehilfin während der Anfertigung der Zeichnung der Rückenfläche, in dem Momente, in welchem die hinteren Halbkonturen angelegt werden, vorn die entsprechende Einstellung herstellt und die Konturierung anfertigt, so bedarf das Verfahren nicht mehr Zeit wie bisher. Andernfalls kann man auch nach Anfertigung einer hinteren Halbkontur unmittelbar die Anfertigung der vorderen anschließen, nachdem man sich, um den Apparat herum, auf die vordere Seite des Patienten begeben hat. In diesem Falle braucht man $\frac{1}{2}$ bis 1 Minute länger Zeit zur Anfertigung von zwei Vollkonturen. Die Manipulation ist absolut die gleiche wie bei der Konturierung des Rückens. Der Stift wird am zweckmäßigsten von rechts nach links über die Vorderfläche des Patienten geführt. Vom Fall wird es abhängen, ob man eine oder mehrere Konturen anlegt, und an welcher Stelle die Konturen ausgeführt werden.

Mit Leichtigkeit bezeichnet man die Lage einzelner Punkte, z. B. oberes und unteres Ende des Sternums auf der Meßplatte, um so ihre Richtung und Lage zu bestimmen.

Auf der hinteren Halbkontur wird die Kreuzbeinmitte bezeichnet.

Zur Vereinigung der beiden Halbkonturen zu einer Vollkontur

Fig. 1.

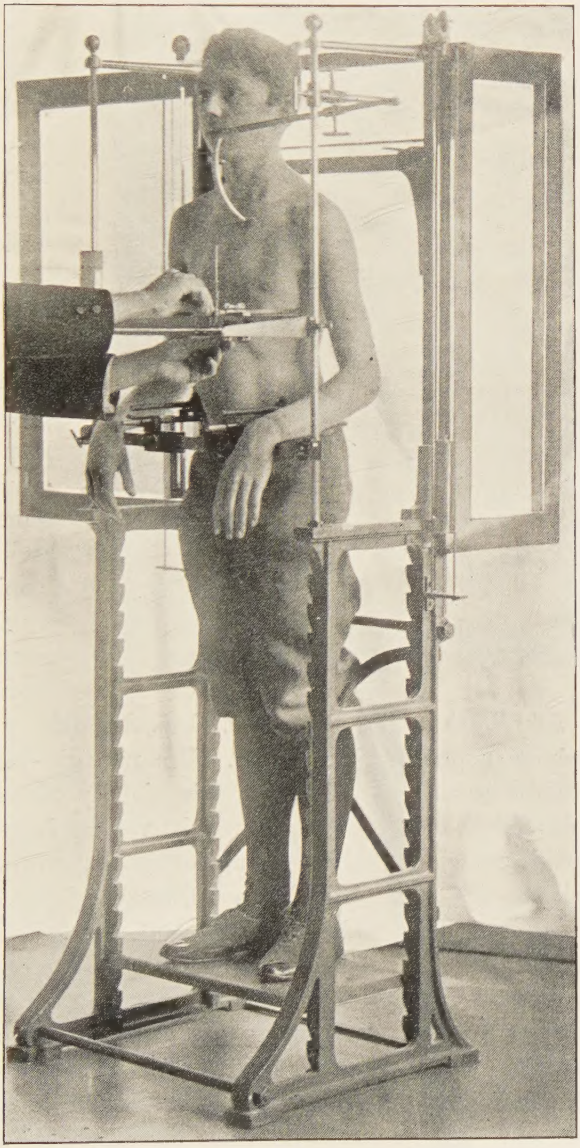

Schultheßscher Apparat von vorn gesehen.

bedarf es nur einer sehr einfachen Manipulation. Nach Schluß der Messung wird auf beiden Blättern eine Parallele zur Meßebene bezw.

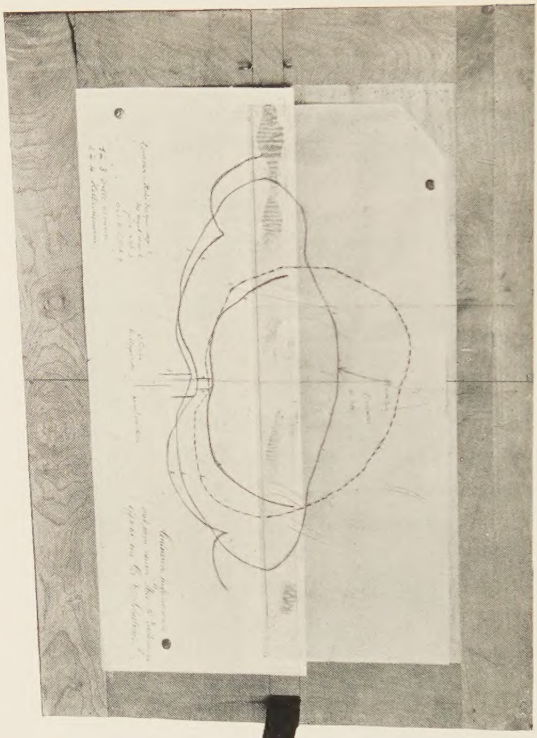

Fig. 2. Zusammenfügung der Halbkonturen zur Vollkontur. *a* Lineal zum Einstellen der Frontalebene.

Ebene der Spinae gezogen, in der vordersten Stellung des Stiftes. Ferner von dem die Mitte des Apparates bezeichnenden Nullpunkte eine Senkrechte zu der genannten Linie. Beide Linien werden in situ gezeichnet ohne irgendwelche Hilfsmittel nur durch Ausführung der Sagittalbewegung des Schreibstifts im einen, resp. Ausführung der Frontalbewegung im anderen Fall. Um nun die Halbkonturen in die richtige Lage zu bringen, wie sie den räumlichen Dimensionen des Körpers entsprechen, ist von der Lage im Zeichnungsapparate aus die hintere um die Stiftslänge vorzuschieben, die vordere um die Stiftslänge zurückzuschieben. Da aber die Stifte in ihrer Länge so gewählt sind, daß sie übereinander greifen, dadurch womöglich alle Punkte erreicht werden können, so sind auch die Zeichnungen um die Differenz der Stiftslänge übereinander zu schieben. Dasmit dieses Zusammenfügen rasch und sicher stattfinden kann, ist dem Apparate ein kleines Reißbrett mitgegeben, an welchem ein Lineal vermittels eines Scharniers befestigt ist (Fig. 2). Die Breite desselben entspricht der Differenz der beiden Stiftslängen. Dabei sind die Parallelen zur vertikalen Zeichnungsebene einander parallel und die Mittellinien in die gleiche Richtung zu bringen. Für das eine der

Zeichnungsblätter wird durchscheinendes Papier gewählt. Alle die beschriebenen Manipulationen nehmen kaum 2—3 Minuten in Anspruch.

Für die Richtigkeit dieser Art der Zusammenfügung der Halbkonturen liefert die folgende Gleichung den mathematischen Beweis:

Fig. 3A und B.

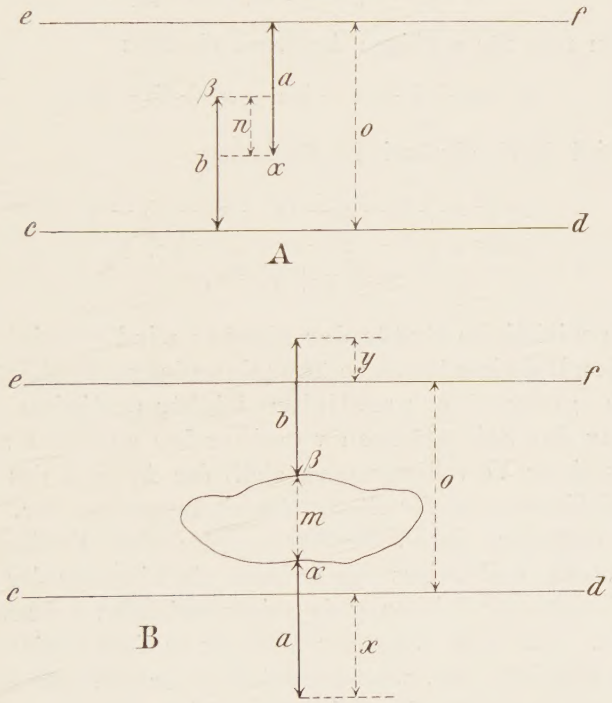

Mathematischer Beweis für die Richtigkeit der Methode des Zusammenfügens der Horizontalhalbkontur.

Bezeichnet man den Abstand der parallelen Linien (Fig. 3A), welche mit den Stiften a und b gezeichnet werden können, wenn sie am weitesten vorgeschoben sind (also in der Fig. 3A den Abstand der Linien cd und ef) mit o; ferner die projizierte Distanz der Stiftspitzen α und β in der Lage, in der sie am weitesten vorgeschoben sind, mit n, so läßt sich, wenn die Längen a und b sowie die Distanz n bekannt sind, o folgendermaßen ausdrücken:

$$o = a + b - n.$$

Um nun irgend einen Durchmesser eines gegebenen Körpers, nehmen wir an den Durchmesser m, zu bestimmen, bezeichnet man (Fig. 3B) die Strecke, um welche der Stift a über die Linie cd zurückgeschoben ist, mit x, die Strecke, um welche der Stift b über die Linie ef zurückgeschoben ist, mit y.

Dann ist:

$$m = o - [(a - x) + (b - y)],$$

oder wenn man für o obigen Ausdruck einsetzt:

$$m = a + b - n - [(a - x) + (b - y)],$$

daraus wird durch algebraische Rechnung

$$m = a + b - n - (a - x) - (b - y)$$
$$m = a + b - n - a + x - b + y$$
$$m = x + y - n,$$

d. h. die wirkliche Größe der Kontur wird erreicht, wenn die beiden Halbkonturen so übereinandergeschoben werden, daß die genannten parallelen Richtungslinien um die Differenz der Stiftslängen voneinander entfernt sind.

Mit dieser Vervollkommnung stellt der Apparat das vollkommenste Meßinstrument für Rückgratsverkrümmungen dar, weil alle anderen entweder nur Vollkonturen oder nur Vertikalkonturen zeichnen, und weil keines der anderen die Richtung der Linie im Raume in genauer Zeichnung in seine Projektion zu zerlegen im stande ist. Auf dem Wege der Messung erreicht allein der Zandersche Apparat das, was man mit dem Schultheßschen Meßapparat auf dem Wege der Zeichnung erzielen kann.

Um die uns interessierende Bestimmung von Lage und Richtung des Sternums zu machen, wird man folgenderweise verfahren:

Erstens werden beide Enden des Sternums bestimmt und mit Dermatograph bezeichnet, dann visiert man mit dem Taster der vorderen Zeichnungseinrichtung auf der horizontalen Ebene diese beiden Punkte. Während bei den Vollkonturen die Höhe auf der Tafel für die Frontalprojektion durch einen Strich bestimmt ist, ist es hier notwendig, auf der nebenstehenden Skala die Höhe besonders abzulesen, wenn man über die projizierte Lage des Sternums Auskunft wünscht.

Um das Sternum auf das Frontalbild zu übertragen, wenn einmal der Patient aus dem Apparat herausgetreten ist, wird folgendes Verfahren angewendet: Der vorderste Taster wird auf den auf dem ersten horizontalen Blatt bezeichneten Punkt eingestellt. Nach genauem Einstellen des hinteren Tasters auf den vorderen gewinnt man die Breitenlänge, nach Einstellen des Schlitters auf die bezeichnete Höhe die Höhenlänge.

In dieser Stellung wird der obere und untere Endpunkt auf der großen Vertikalprojektion bezeichnet. Die Verbindungslinie der beiden Punkte gibt uns über die Richtung, Lage und Länge des Sternums Auskunft (siehe Fig. 4, 5 etc.).

Das aus den Messungen mit diesem Apparate hervorgegangene Material bildet die Grundlage der vorliegenden Studie.

Bereits haben wir im Laufe des vorigen Jahres eine provisorische Zusammenstellung gemacht, deren Resultate Dr. W. Schultheß in der „Pathologie und Therapie der Rückgratsverkrümmungen" (Joachimsthal) publiziert hat. Wir haben diese Arbeit, nachdem noch 60 neue Fälle dazugekommen sind, wieder aufgenommen und vervollständigt.

Die Durchsicht der **Literatur** ergibt eine geringe Ausbeute, eben wohl deshalb, weil bis in die neueste Zeit Messungen nicht gemacht werden konnten.

Bei Bouvier[1]) finden wir die Angabe (1858):

„Das Sternum bleibt gewöhnlich über der Medianlinie, liegt also nicht mehr dem nach rechts oder links abgelenkten Rückgrat gegenüber. Seine Richtung neigt sich, wenn der ganze Thorax sich seitlich neigt."

Bouvier gibt sonst keine klare Regel über diese Neigungstendenz des Sternums. Aber im Bouvierschen Atlas[2]) sieht man schon sehr deutlich die verschiedene Stellung des Sternums an den abgebildeten skoliotischen Skeletten.

Schultheß hat schon diese Zeichnungen folgenderweise gruppiert (15 und nur schwere Fälle sind mit Sternum gezeichnet):

---

[1]) Bouvier, Leçons cliniques sur les maladies chroniques de l'appareil locomoteur 1858.

[2]) Bouvier, Atlas des leçons cliniques.

Mit medianer Stellung des Sternums	7	Fälle
Konkavwärts verschoben, unter Beibehaltung der senkrechten Stellung	1	„
Unteres Ende konvexwärts abgelenkt	2	„
Konvexwärts verschoben, unter Beibehaltung der senkrechten Stellung	1	„
Unteres Ende konkavwärts verschoben	3	„
Ueber die Fläche verbogen	1	„

Fig. 4.

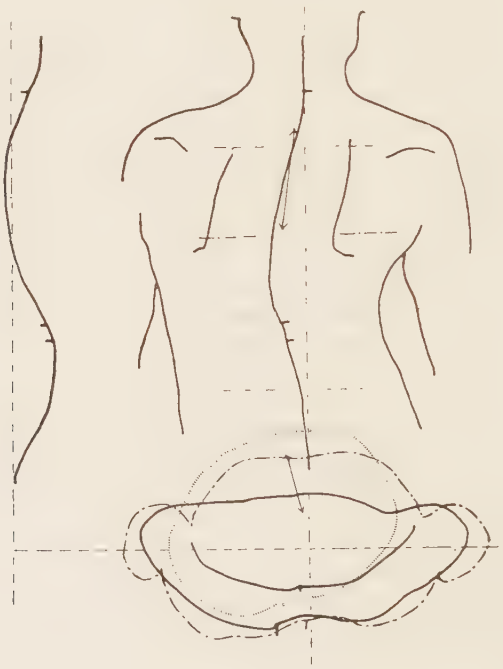

Kirmisson[1]) sagt kurz folgendes:

„Das Sternum und die Rippenknorpel werden oft konkavwärts verschoben."

Wide[2]) äußert seine Meinung so:

„Lageveränderungen des Sternum lassen sich nicht konstant beobachten; aber Messungen bei rechtskonvexer Dorsal-

[1]) Kirmisson, Les difformités acquises de l'appareil locomoteur pendant l'enfance et l'adolescence 1902.

[2]) Wide, A., Handbok i medicinsk gymnastik 1896.

skoliose haben mir ergeben, daß das untere Ende des Sternums konkavwärts verschoben wäre."

Hoffa[1]) spricht sich folgendermaßen über diese Frage aus: „Das Brustbein selbst ist aus der Mittellinie heraus mehr oder weniger stark nach der konkaven Seite disloziert und nimmt dabei eine von der konvexen Seite und oben nach der konkaven Seite und unten geneigte Lage an."

Fig. 5.

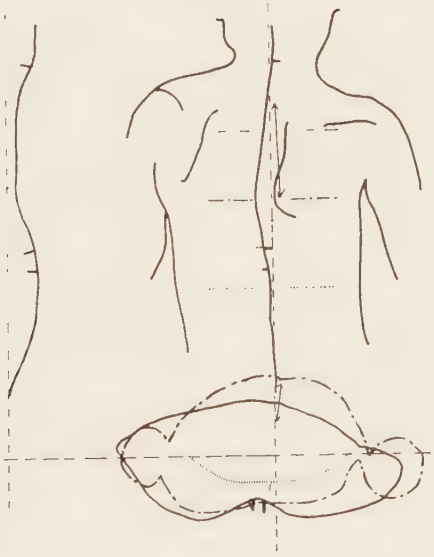

Und bis jetzt galt nach diesem Autor eine Ablenkung des unteren Endes des Sternums konkavwärts als die Regel.

Lorenz[2]) in seinem Kapitel über „Veränderungen des Sternums" spricht sich ausführlicher aus über diese Frage. Zuerst konstatiert er die geringe Tendenz zur Gestalt- und Lageveränderung des Brustbeins. Weiter schreibt er: „Bei geneigten Krümmungen wird das Sternum natürlich mit dem ganzen Thorax etwas seitlich verschoben. Hingegen zeigt das Sternum häufig eine Neigung seiner Spitze bald nach der einen, bald nach der anderen Seite.

[1]) Hoffa, Lehrbuch der orthopädischen Chirurgie. 5. Ausgabe. 1905.

[2]) Lorenz, Pathologie und Therapie der seitlichen Rückgratsverkrümmungen (Scoliosis) 1886.

„In vielen Fällen geschieht diese Abweichung nach Seite der Konkavität der Brustkrümmung: das Sternum liegt also nicht mehr senkrecht, sondern die Spitze desselben weicht bei rechtskonvexer Krümmung des mittleren Brustsegmentes etwas nach links ab. Die Ursache scheint in dem gestreckten Verlauf der konkavseitigen Rippen zu liegen, welche einen ablenkenden Einfluß auf die unteren Partien des Sternums haben können.

„Manchmal beobachtet man eine Ablenkung der Spitze des Brustbeins nach Seite der Konvexität der Brustkrümmung.

„Anderseits beobachtet man wieder höchstgradige Fälle ohne jede seitliche Ablenkung der Spitze des Sternums. Die Inkonstanz der diesbezüglichen Befunde erklärt zur Genüge die einander widersprechenden Angaben der Autoren.

„In allen Fällen aber ist die normale Relation zwischen hinterer Fläche des Brustbeins und vorderer Fläche der Wirbelkörper vollkommen aufgehoben.

„Konstant ist auch der Befund, daß die Projektion des Sternums auf die vordere Fläche der hinteren Thoraxwand, auf die Gegend der gestreckten konkavseitigen Rippenwinkel fällt, demnach vollständig in der Konkavität einer Krümmung des mittleren Brustsegmentes gelegen ist.

„Durch tiefergelegene dorsale und dorsolumbale Krümmungen erfährt das Sternum keine bemerkenswerten Lageveränderungen."

Dieses Kapitel haben wir so ausführlich wiedergegeben, weil wir im Laufe unserer Arbeit auf fast alle diese Punkte zurückkommen werden.

Zuppinger[1]) bestimmt die Lage des Sternums folgenderweise:

Er benützt die Ebene, welche durch drei Punkte bestimmt wird, die leicht zu finden sind, d. h.: Processus spinosus der Vertebra prominens, Processus spinosus des stärkstdeviierten Brustwirbels (ist eine Deviation der Brustwirbelsäule noch nicht nachweisbar, des VIII. Brustwirbels) und die Incisura jugularis. Dann findet er, daß bei rechtskonvexer Dorsalskoliose das untere Sternalende links von dieser Ebene liegt; das obere Sternalende wird von der Ebene geschnitten, und weiter nichts.

---

[1]) Zuppinger, Noch einmal die Zuppingersche Skoliosentheorie. Zeitschr. f. orth. Chir. Bd. 11.

Auf Grund dieser Beobachtung und an der Hand eines einfachen Rippenringmodells hat Zuppinger[1]) die Behauptung aufgestellt, daß die habituelle Skoliose auf einem von rechts unten und außen schief auf den Thorax wirkenden Druck zurückzuführen sei.

Das Irrige dieser Ansicht ist durch Schultheß[2]) nachgewiesen worden. Die Thoraxdeformitäten sind meistens, mit Ausnahme einer Anzahl von rhachitischen Skoliosenformen, sekundär.

Die Schultheßsche Messungsmethode geht demnach von ganz anderem Gesichtspunkt aus. Schultheß betrachtet einerseits die Abweichungen der Wirbelsäule, anderseits die Abweichungen des Sternums von einer auf der Frontalebene durch die Spinae senkrecht stehenden Sagittalen durch die Mitte des Kreuzbeins gehenden Ebene aus.

Die Methode trägt demnach allen Formveränderungen und Verschiebungen, welche an Sternum und Wirbelsäule dem Becken gegenüber stattfinden, Rechnung.

In der klinischen Pathologie der Rückgratsverkrümmungen kommt Dr. W. Schultheß[3]) zu folgenden Ergebnissen:

„Die Uebersicht über das Verhalten der Stellung des Sternums bezw. des Thorax bei der **linkskonvexen Form** ergibt demnach eine deutliche Tendenz zur konvexseitigen Verlagerung überhaupt und zur konvexseitigen Ablenkung des unteren Endes, nicht sowohl gegenüber einer sagittalen Ebene auf der Kreuzbeinmitte, als auch gegenüber dem dorsalen Segment der Wirbelsäule."

Weiter schreibt Dr. W. Schultheß bei den **rechtskonvexen Skoliosen:**

„Der häufigste und besonders bei den schweren Skoliosen regelmäßig gefundene Typus bezw. die häufigste Kombination der Stellungsveränderungen bestehen hier in einer Verschiebung und Drehung des Sternums mit dem Thorax

---

[1]) Zuppinger, Zur primären habituellen Dorsalskoliose. Beiträge zur klin. Chirurgie XXIX, 3.

[2]) Schultheß, Die Zuppingersche Skoliosentheorie. Zeitschr. f. orth. Chir. Bd. 11.

[3]) Schultheß, Die Pathologie und Therapie der Rückgratsverkrümmungen. Handbuch der orthopädischen Chirurgie. Joachimsthal 1906.

nach der konvexen Seite, und in einer Ablenkung des unteren Endes ebenfalls nach der konvexen Seite. Diese Ablenkung scheint umso größer zu sein, je stärker die Seitwärtslinksneigung des Truncus und besonders je stärker die Neigung des oberen Dorsalkrümmungsschenkels nach der linken konkaven Seite angesprochen ist.

Untersuchungen und Resultate.

Unsere Untersuchungen haben sich über 189 Fälle erstreckt: 96 einfache linkskonvexe Skoliosen, 32 einfache rechtskonvexe Skoliosen, 61 kompensierte Skoliosen mit ein oder zwei Gegenkrümmungen,

Fig. 6.

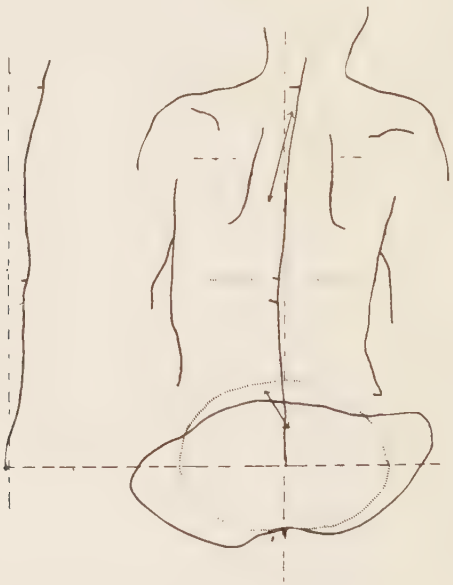

die wir in zwei Abteilungen wieder nach Richtung der Dorsalkrümmungen in 13 linkskonvexe und 48 rechtskonvexe gruppiert haben.

Indem wir die Sagittalebene betrachten, welche durch die Mitte des Sacrums gelegt wird und senkrecht steht auf der parallel zur Zeichnungsebene durch beide Spinae ilei ant. et sup. gelegten Frontalebene, fragen wir uns dann:

1. Wo liegt das Sternum bezw. die Verbindungslinie der beiden gemessenen Punkte gegenüber dieser sagittalen Ebene?

Bleibt diese Verbindungslinie in dieser Ebene? Wird sie in ihrer Totalität nach links oder nach rechts abgelenkt? oder kreuzt sie die Ebene?

Nach dieser Richtung sagt uns unsere Statistik:

Linkskonvexe Skoliosen:

Sternum nach links von der Sagittalebene (siehe Fig. 4) .	81 %
Sternum nach rechts (siehe Fig. 5)	12 „
Sternum kreuzt die Sagittalebene (siehe Fig. 6)	6 „
Sternum in der Sagittalebene bleibend (siehe Fig. 7) . .	1 „

Fig. 7.

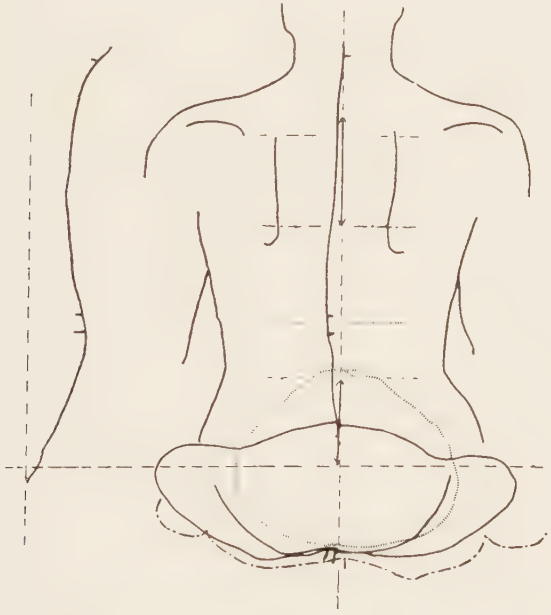

Rechtskonvexe Skoliosen:

Sternum rechts von der Sagittalebene (siehe Fig. 8) . . .	46 %
Sternum links von der Sagittalebene (siehe Fig. 9) . . .	43 „
Sternum kreuzt die Sagittalebene (siehe Fig. 10)	10 „
Sternum in der Sagittalebene bleibend (siehe Fig. 11) . .	1 „

2. Welches ist die Lage der Frontalprojektion der Verbindungslinie der beiden Extremitäten des Sternums gegenüber der Frontalprojektion der Dornfortsatz-

linie? Wird das Sternum links oder rechts fallen? oder kreuzt es die Dornfortsatzlinie? oder fällt es mit ihr zusammen?

Unsere Resultate sind folgende:

Linkskonvexe Skoliosen:

Sternum links (siehe Fig. 12)	28 %
Sternum rechts (siehe Fig. 13)	45 „
Sternum kreuzt die Dornfortsatzlinie (siehe Fig. 14)	12 „
Sternum koinzidiert (siehe Fig. 15)	15 „

Fig. 8.

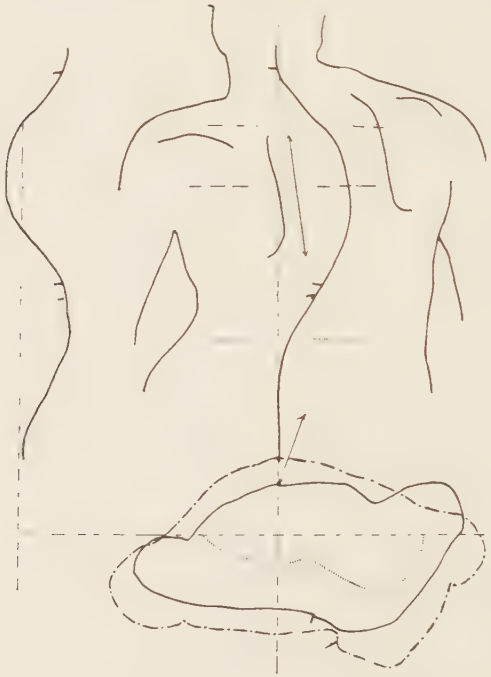

Rechtskonvexe Skoliosen:

Sternum nach rechts (siehe Fig. 16)	8 %
Sternum nach links (siehe Fig. 17)	81 „
Sternum kreuzt (siehe Fig. 18)	6 „
Sternum koinzidiert (siehe Fig. 19)	5 „

3. Sind unsere Frontalprojektionslinie des Sternums und die Lotlinie, welche die Frontalprojektion der Sagittal-

ebene darstellt, parallel, oder lenkt das untere Sternalende nach links oder nach rechts ab?

Unter linksseitiger Ablenkung verstehen wir eine Verschiebung des unteren Sternalendes nach links; unter rechtsseitiger Ablenkung eine Verschiebung des unteren Sternalendes nach rechts.

Die Verhältnisse sind folgende:

Linkskonvexe Skoliosen:

Sternum nach links abgelenkt (Fig. 4) . . . . 50 %
Sternum nach rechts abgelenkt (Fig. 5) . . . 24 „
Beide Projektionslinien parallel (Fig. 7) . . . 26 „

Fig. 9.

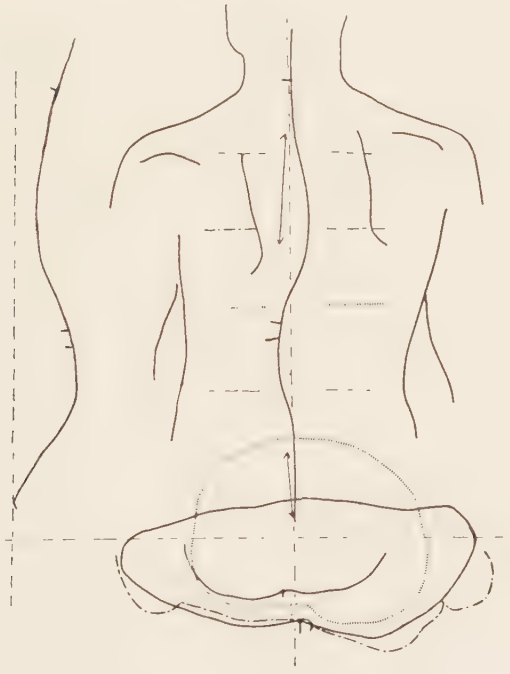

Rechtskonvexe Skoliosen:

Sternum nach rechts abgelenkt (Fig. 8) . . . . 52 %
Sternum nach links abgelenkt (Fig. 9) . . . . 28 „
Beide Projektionslinien parallel (Fig. 11) . . . 20 „

Aus unserer Prozentzahl gehen folgende Tatsachen hervor:

Das Sternum zeigt eine ausgesprochene Tendenz, bei linkskonvexer Skoliose nahe der Dornfortsatzlinie zu bleiben; d. h. das Sternum ist sehr wenig konkavwärts verschoben.

Um das noch klarer zu zeigen, betrachten wir die Resultate der zweiten Frage:

Bei linkskonvexer Skoliose, rechts also konkavwärts von der Projektion der Dornfortsatzlinie, liegt das Sternum

Fig. 10.

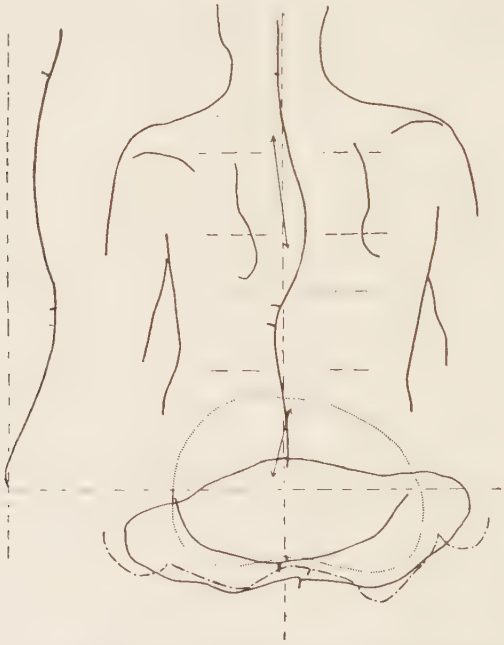

nur in 45 %; in Berührung mit dieser Linie kommt es in 27 %, und endlich ist es ganz nach links in 28 % zu finden. Darin liegt der größte Unterschied in dem Verhalten des Sternums bei links- und rechtskonvexen Skoliosen. Sehen wir, welche Verhältnisse wir für die rechtskonvexe Skoliose gefunden haben: Das Sternum liegt fast so oft links als rechts von der Sagittalebene, in Berührung mit dieser Ebene kommt es in 11 %.

Also zeigt das Sternum eine sehr deutliche Tendenz, sich bei rechtskonvexen Skoliosen von der Dornfortsatzlinie konkavwärts zu entfernen.

Links, also konkavwärts von der Projektion der Dornfortsatzlinie, liegt das Sternum in 81 % der Fälle; in Berührung mit dieser Linie kommt es nur in 11 %, und endlich liegt es rechts, also konvexwärts, von der Dornfortsatzlinie nur in 8 %. Die Ursache dieses Unterschiedes im Verhalten des Sternums zwischen links- und rechtskonvexen Skoliosen ist in der größeren Häufigkeit

Fig. 11.

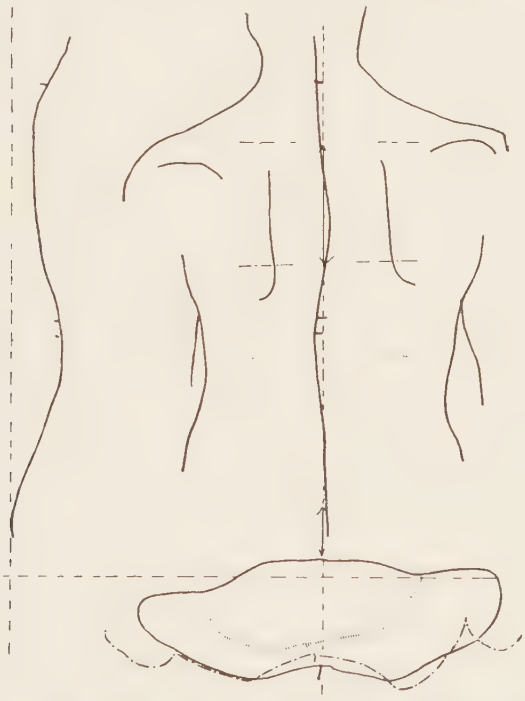

der Lokalisation des Krümmungsscheitels zwischen VII. und XI. Dorsalwirbel und ebenfalls in der größeren Frequenz der Kompensation bei rechtskonvexen als bei linkskonvexen Skoliosen zu suchen.

Was die Tendenz zur seitlichen Ablenkung des unteren Sternalendes anbelangt, finden wir bei links- und rechtskonvexen Skoliosen ähnliche Verhältnisse. Links fast so oft wie rechts ist die Ablenkung des unteren Sternalendes konvexwärts zu beobachten; und diese interessante Tatsache läßt sich in der Hälfte aller Fälle feststellen. Fast ein Viertel von allen Fällen bleibt der Sagittalebene parallel; darunter befinden sich mehr linkskonvexe Skoliosen. In etwas mehr als

einem Viertel der Fälle ist die Ablenkung des unteren Sternalendes nach der Seite der Konkavität nachweisbar. Unter diesen befinden sich mehr rechtskonvexe Skoliosen.

Endlich müssen wir erwähnen, daß wir Messungen des Winkels gemacht haben, zwischen der verlängerten frontalen Sternalprojektionslinie und der Sagittalebene. Dieser Winkel ent-

Fig. 12.

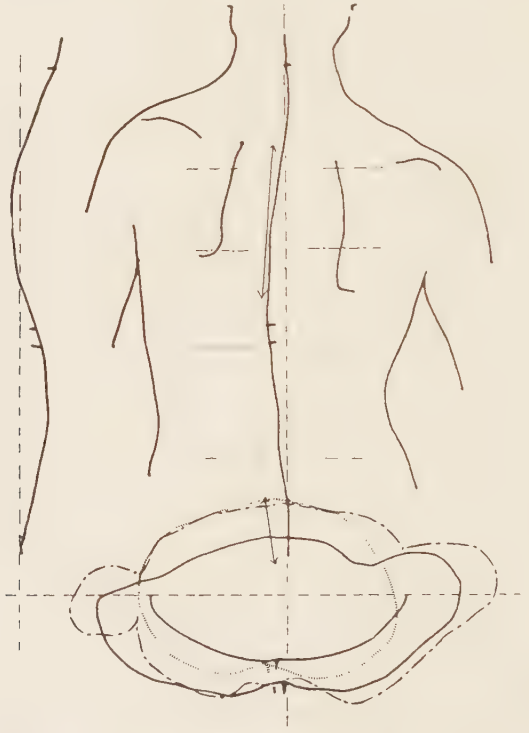

spricht nicht den wirklichen Verhältnissen infolge der Projektion, aber gibt uns doch ein gewisses Urteil über die Tatsachen.

Im allgemeinen ist dieser Winkel bei konvexseitiger Ablenkung des unteren Sternalendes fast doppelt so groß als bei konkavwärts gerichteten Ablenkungen. Der Grad der Ablenkung ist ferner größer bei rechts- als bei linkskonvexen Skoliosen. Interessant ist es doch, daß der größte Winkel bei einer linkskonvexen, wenig ausgesprochenen totalen Skoliose infolge von einem Torticollis beobachtet wurde.

Die folgende Tabelle (S. 20 u. 21) wird uns die

Verteilung der beschriebenen Typen, der Diagnose nach geordnet, ergeben.

Betrachten wir zuerst die Lateralverschiebung des Sternums in seiner Totalität im Vergleich zur medianen Sagittalebene:

Alle Arten der linkskonvexen Skoliosen haben die Tendenz, die Projektionslinie ihres Sternums konvexwärts, nach links

Fig. 13.

von der Projektionslinie der Sagittalebene zu verschieben, nämlich in 81 % der Fälle. Nur bei linkskonvexen Dorsalskoliosen sehen wir eine deutliche Ausnahme; also in 25 % liegt das Sternum rechts, konkavwärts von der medianen Sagittalebene.

Die rechtskonvexen zeigen ungefähr die gleiche Tendenz zur Verschiebung konkavwärts wie konvexwärts. Aber dieselbe Ausnahme finden wir auch hier bei den einfachen rechtskonvexen, (wie bei den einfachen linkskonvexen) Dorsalskoliosen; die Verschiebung konkavwärts ist in 16—17 % nachzuweisen.

Die rechtskonvexen Dorsalskoliosen mit Gegenkrüm-

Zahl der Fälle	Diagnose	Stellung des Sternums in Beziehung zur Sagittalebene, die durch die Mitte des Kreuzbeins gelegt ist				Stellung des Sternums in Beziehung zur Frontalprojektion der Dornfortsatzlinie				Seitwärtsablenkung des unteren Sternalendes		
		links	rechts	gekreuzt	zusammenfallend	links	rechts	gekreuzt	zusammenfallend	links	rechts	senkrecht
	Linkskonvexe Skoliosen:											
39	Dorsale Skoliosen	29	8	2	—	5	25	4	5	17	11	11
28	Totale Skoliosen	24	2	1	1	6	13	4	5	15	4	9
5	Lumbale Skoliosen	4	1	—	—	2	2	—	1	3	1	1
24	Dorsolumbale Skoliosen	23	1		—	14	3	3	4	15	4	5
2	Dorsolumbale linkskonvexe Skoliosen / Sakrolumbale rechtskonvexe Skoliosen	1	—	1	—	—	2	—	—	—	2	—
3	Dorsale linkskonvexe Skoliosen / Lumbale rechtskonvexe Skoliosen	1	1	1	—	1	2	—	—	1	2	—
3	Dorsale linkskonvexe Skoliosen / Dorsocervikale rechtskonvexe Skoliosen	2	—	1	—	—	2	1	—	—	2	1
1	Dorsale linkskonvexe Skoliosen / Hochdorsale u. lumbale rechtskonv. Skol.	1	—	—	—	—	—	1	—	1	—	—
4	Dorsale linkskonvexe Skoliosen / Dorsolumbale rechtskonvexe Skoliosen	3	—	1	—	3	—	—	1	3	—	1
109		88	13	7	1	31	49	13	16	55	26	28
		= 81 %	= 12 %	= 6 %	= 1 %	= 28 %	= 45 %	= 12 %	= 15 %	= 50 %	= 24 %	= 26 %

	Rechtskonvexe Skoliosen:											
18	Dorsale Skoliosen	3	14	1		17	—	—	1	2	13	3
10	Totale Skoliosen	1	9	—	—	7	—	—	3	3	6	1
2	Lumbale Skoliosen	—	2	—		1	1	—	—	—	1	1
2	Dorsolumbale Skoliosen	—	2	—	—	1	—	1	—	1	1	—
23	Dorsale rechtskonvexe Skoliosen Lumbale linkskonvexe Skoliosen	14	6	3		23	—	—	—	7	10	6
13	Dorsale rechtskonvexe Skoliosen Dorsolumbale linkskonvexe Skoliosen	7	3	2	1	7	5	1	—	2	8	3
2	Dorsale rechtskonvexe Skoliosen Dorsocervikale linkskonvexe Skoliosen	—	1	1	—	1	—	1	—	2	—	
10	Dorsale rechtskonvexe Skoliosen Dorsocervikale und lumbale linkskonvexe Skoliosen	9	—	1	—	8	—	2	—	6	2	2
80		34 = 43 %	37 = 46 %	8 = 10 %	1 = 1 %	65 = 81 %	6 = 8 %	5 = 6 %	4 = 5 %	23 = 28 %	41 = 52 %	16 20 %

mungen zeigen dagegen diese Verschiebung konkavwärts in ihrer größten Mehrzahl, d. h. in 62%. Rein konvexwärts verschoben sind in dieser Gruppe nur 20%.

Wenn wir nun die Fälle mit zwei Gegenkrümmungen betrachten, sehen wir diese Verschiebung konkavwärts noch häufiger. In 10 Fällen von dorsocervikal-, lumbalsinistro- und dorsaldextrokonvexer Skoliose: 9mal konkavwärts und 1mal Kreuzung

Fig. 14.

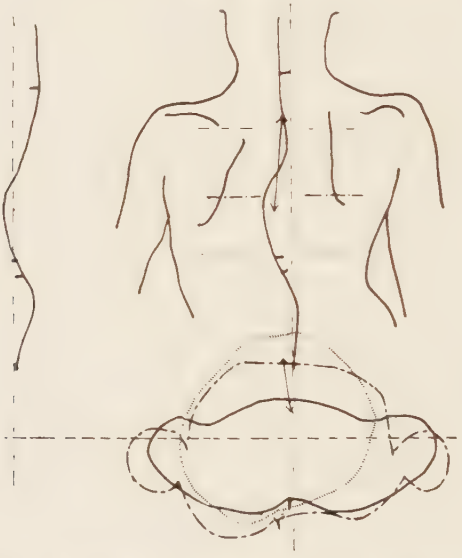

der Sagittalebene. Wahrscheinlich zieht die dorsocervikale Kompensation das Sternum im ganzen zu sich, also konkavwärts von der dorsalen Hauptkrümmung.

Unsere Tabelle zeigt uns weiter, was die Lage zwischen Sternum und Dornfortsatzprojektionslinie anbelangt, daß in der großen Mehrzahl aller Fälle die Sternalprojektion konkavwärts bleibt.

Eine kleine Zahl von Fällen ist konvexwärts verschoben, d. h. 8% bei rechtskonvexen und 28% bei linkskonvexen Skoliosen. Linkskonvexe Dorsal-, Total- und Lumbalskoliosen zeigen diese Lageveränderung des Sternums in ungefähr dem gleichen prozentualen Verhältnisse.

Dagegen ist das Sternum bei linkskonvexen Dorsolumbalskoliosen in 58% konvexwärts gelegen. Interessant ist es

noch, daß die linkskonvexen Dorsalskoliosen mit dorsolumbaler Gegenkrümmung 3mal auf 4 Fälle diese Eigenschaft zeigen.

Rechtsseitige Dorsalkonvexität mit Sternum rechts, d. h. konvexwärts von der Dorsalkrümmung gelegen, ist also eine Seltenheit (8%). Die einzelnen Fälle, welche einigermaßen deutlich

Fig. 15.

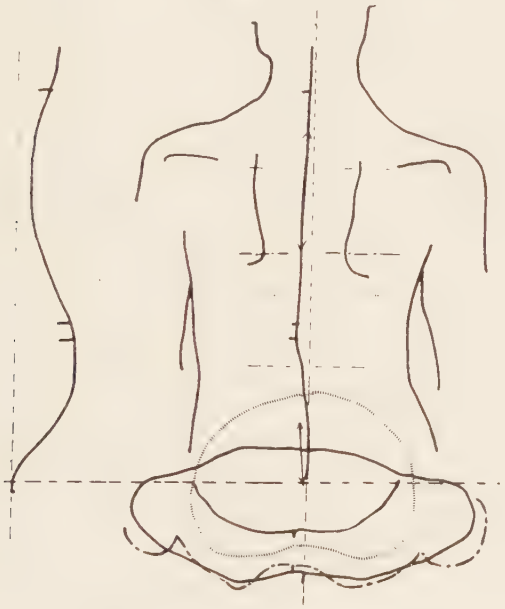

sind, betreffen Skoliosen mit der gleichen Kombination wie die letztbesprochene.

Die Ablenkung des unteren Sternalendes zeigt sich bei unkompensierten Skoliosen öfters konvexwärts. Oft auch steht das Sternum parallel der Sagittalebene. Dagegen zeigen kompensierte Skoliosen, besonders die rechtsdorsalen, fast gleich so viel konkavwärts als konvexwärts abgelenkte untere Sternalenden. Diese Eigenschaft ist noch deutlicher bei rechtskonvexen Dorsalkrümmungen mit zwei (cervikaler und lumbaler) Gegenkrümmungen. Dort ist die Ablenkung öfters konkavwärts vorhanden.

Obwohl diese Zusammenstellung schon sehr interessante Resultate ergeben hat, müssen wir die Tatsachen noch weiter ver-

folgen, um womöglich das Verhalten der einzelnen Fälle noch genauer kennen zu lernen.

Hierzu haben wir eine Gruppierung vorgenommen, welche nicht ganz der Diagnose entspricht, sondern viel mehr der allgemeinen Form der Kurve der Dornfortsatzlinie, der Akzentuierung oder dem Grade dieser Kurve, weiter der Richtung und Lage des Sternums Rechnung trägt.

Fig. 16.

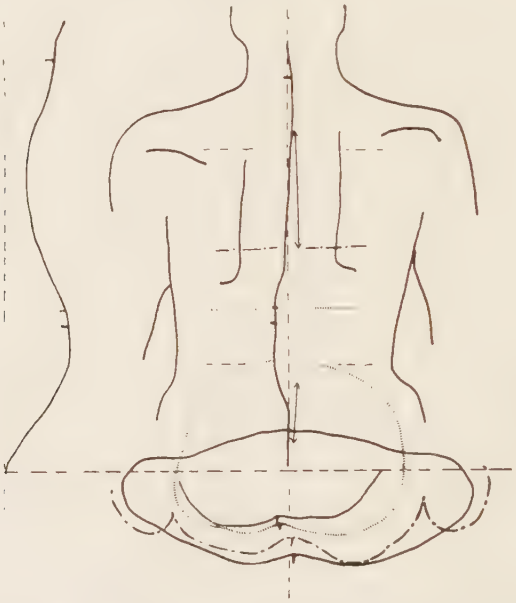

So haben wir 25 Gruppen bekommen und von jeder Gruppe einige Kurven reproduziert. Jede Gruppe stellt sozusagen einen „Typus" dar. Die Zahl der Fälle von jeder Gruppe zeigt uns ungefähr die Verhältnisse, in welchen diese Variationen vorkommen. So haben wir etwas mehr als 150 Fälle mit Leichtigkeit gruppieren können.

Skoliosen mit ausgesprochenen rechtskonvexen Hauptkrümmungen.

Wir haben diese Skoliosen in drei Hauptabteilungen eingeteilt: a) die schweren, b) die mittelschweren, c) die leichten Formen. Ferner nach der Richtung des Sternums in kleinere Gruppen.

a) Schwere rechtskonvexe Skoliosen.

Gruppe 1 (Fig. 20). Unteres Sternalende nach rechts (von 4—11°), also konvexwärts abgelenkt (5 Fälle).

Gemeinsame Eigenschaften sind folgende:

Sternum liegt rechts vom Lot und von dieser Linie ziemlich entfernt (in einem Falle, den wir als Uebergangsform zur folgen-

Fig. 17.

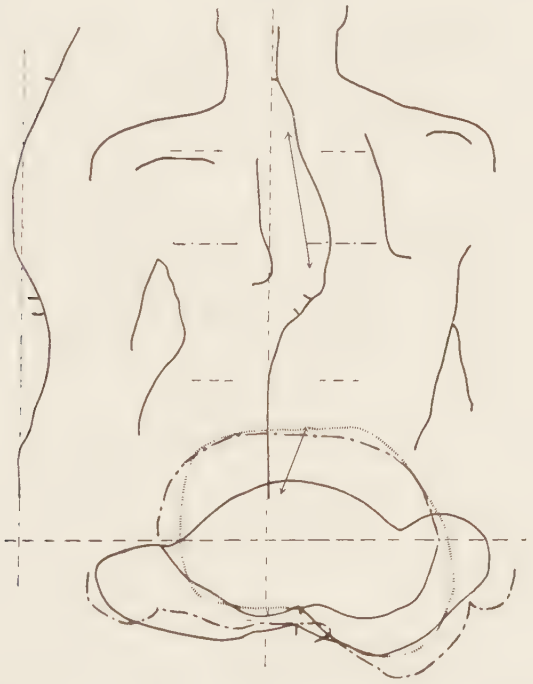

den Gruppe taxieren können, weniger weit entfernt). Sternum liegt links von der Dornfortsatzlinie. Die Krankengeschichte ergibt uns bei allen eine schwere rechtsseitige Torsion in der Dorsalgegend (24—48°).

Die Eigentümlichkeit dieser Gruppe besteht in der Gestalt der Krümmung dieser Skoliosen, d. h. die Krümmung ist viel mehr halbkreisförmig als bei den anderen Formen, und infolgedessen erstreckt sie sich viel mehr nach oben; das obere Dorsalsegment ist also sehr stark nach links geneigt. Weil diese Eigenschaft allen schweren rechtskonvexen Skoliosen, welche mit

einer deutlichen konvexen Ablenkung des unteren Sternalendes verlaufen, gemeinsam ist, können wir ohne weiteres sagen, daß die Hauptursache der konvexen Ablenkung des unteren Sternalendes bei schweren Skoliosen in der ausgesproche-

Fig. 18.

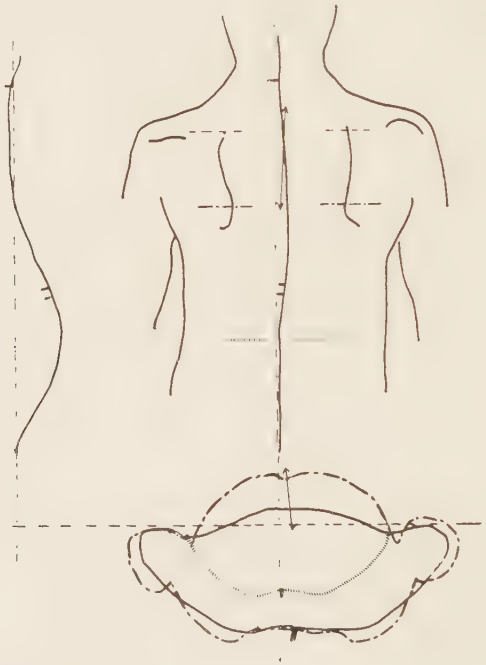

nen Neigung des obersten Segmentes der Dorsalwirbelsäule liegt.

Gruppe 2 (Fig. 21). Sternum der Sagittalebene annähernd parallel (9 Fälle).

Sternum im allgemeinen viel näher an der Sagittalebene und also mehr entfernt von der Dornfortsatzlinie. Die Torsion nach rechts ist stark in der Gegend des VIII. Dorsalwirbels (21—33°) vorhanden. Die Gestalt der Kurve ist wiederum das interessanteste. Alle Skoliosen von dieser Gruppe zeigen deutlich ausgesprochen eine von dem I. Lumbalwirbel an rasch wachsende Krümmung. Der Krümmungsscheitel liegt tief in der Dorsalgegend, und von dort an nimmt die Kurve ganz allmählich ab bis zur oberen Dorsalwirbelsäule. Die Kurve ist mehr winkelig als halb-

Fig. 19.

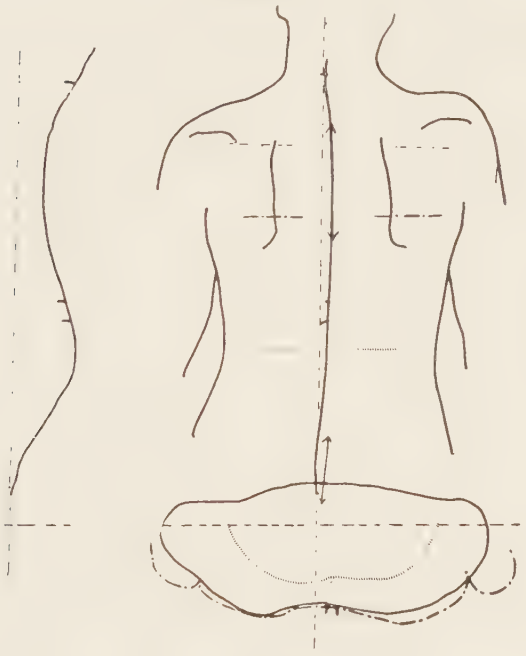

Fig. 20.

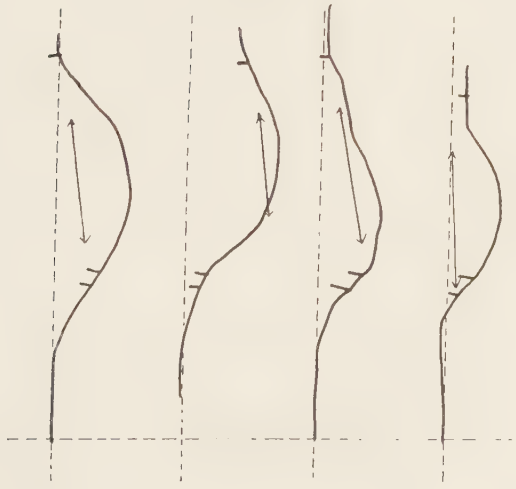

kreisförmig; dieser Winkel liegt in der unteren Dorsalwirbelsäule. Das obere Dorsalsegment der Wirbelsäule ist viel weniger geneigt

als bei der vorigen Gruppe. Das sehen wir als eine Hauptursache dafür an, daß das Sternum mit der Sagittalebene parallel bleibt.

Fig. 21.

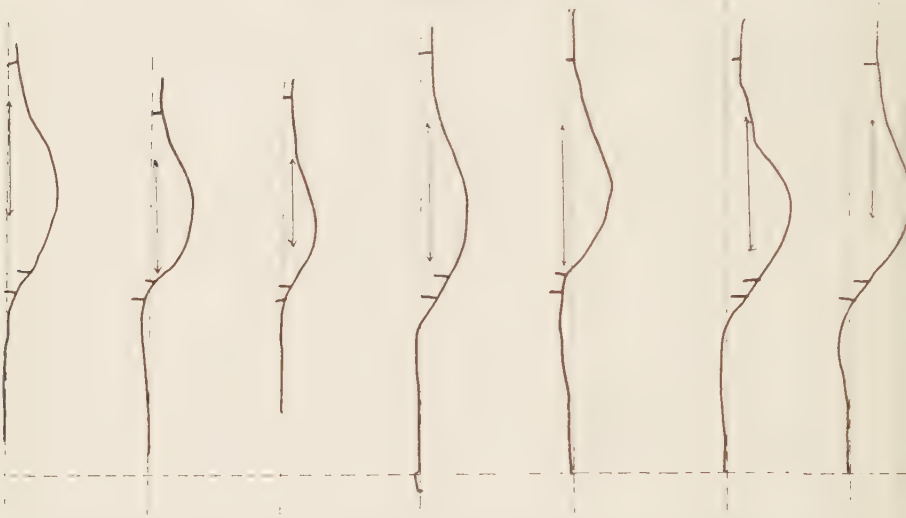

Als Schluß werden wir sagen: Eine schwere rechtskonvexe Skoliose mit rasch zunehmender Krümmung im unteren Schenkel und langsam abnehmender Krümmung im oberen Schenkel wird, je mehr diese Eigenschaft sich ausspricht, eine Tendenz des Sternums, sich mit der Sagittalebene des Körpers parallel zu stellen, zeigen.

Fig. 22.

Gruppe 3 (Fig. 22). Unteres Sternalende nach links (von 2—5°), also konkavwärts abgelenkt (3 Fälle).

Diese Fälle sind etwas weniger homogen; zweimal sehen wir diese Winkelbildung in der unteren Dorsalgegend noch schärfer ausgesprochen und noch tiefer gelegen als in Gruppe 2. Ein anderes Mal haben wir es mit einer Dorsolumbalskoliose mit rechts-

konvexer Krümmung und zwei linksseitigen Kompensationen zu tun. Wir werden dieser Eigentümlichkeit später noch oft begegnen: Die Neigung des oberen Segmentes der dorsocervikalen Kompensationen bestimmt die Richtung der Ablenkung des unteren Sternalendes. Diese Tatsache wäre mit der Erscheinung, die wir bei der ersten Gruppe gefunden haben, zu vergleichen. Wir werden noch weitere Beispiele für diese Ansicht finden. Die Thoraxveränderung, welche eine hoch in der Dorsalwirbelsäule gelegene Krümmung begleitet, ist die Ursache dieser ausgesprochenen Tendenz des unteren Sternalendes, sich nach der Konvexität dieser Krümmung zu wenden.

Eine zweite Ansicht können wir jetzt schon aussprechen. Je schärfer und fast winkeläbnlicher eine tiefliegende Dorsalkrümmung sich zeigt, desto größer ist die Tendenz der Thoraxdeformierung zu einer Ablenkung des unteren Sternalendes konkavwärts.

b) Mittelschwere rechtskonvexe Skoliosen.

Gruppe 4 (Fig. 23). Unteres Sternalende nach rechts (2—8°), also konvexwärts abgelenkt (6 Fälle).

Diese Fälle gleichen sehr denjenigen von Gruppe 2, nur haben wir es hier mit weniger akzentuierten Skoliosen zu tun. Diese Winkelbildung (raschwachsende Krümmung in der unteren Dorsalwirbelsäule) ist nur viel leichter angedeutet. Die Gestalt der Krümmung ist also eine mehr gestreckte, etwas regelmäßiger zu- und abnehmend. Wir können konstatieren, daß die Thoraxveränderung hier noch nicht so weit wie in den Fällen von Gruppe 2 zu finden ist, aber wahrscheinlich leiten diese Fälle zu denen von Gruppe 2 über.

Gruppe 5 (Fig. 24). Unteres Sternalende etwas nach links, also konkavwärts abgelenkt (2 Fälle).

Beide Fälle zeigen eine deutliche Verschiebung des Oberkörpers nach rechts und eine mehr gestreckte Kurve als diejenigen von der letzten Gruppe. Die eine (die größere) hat sich infolge einer linksseitigen Pleuritis entwickelt. Ist diese leichte Ablenkung des unteren Sternalendes nach links nicht die Folge eines Schrumpfungsprozesses in der linken Thoraxhälfte?

c) Leichte rechtskonvexe Skoliosen.

Das Sternum bleibt für alle Fälle viel öfter rechts von der Sagittalebene.

Gruppe 6 (Fig. 25). Unteres Sternalende schwach nach rechts, also konvexwärts abgelenkt (8 Fälle).

Die Tendenz, welche das Sternum zeigt, ganz nahe an der Dornfortsatzlinie zu bleiben, ist gemeinsam für alle leichten Dorsal- oder Totalskoliosen. Das Sternum folgt noch der Neigung der

Fig. 23.

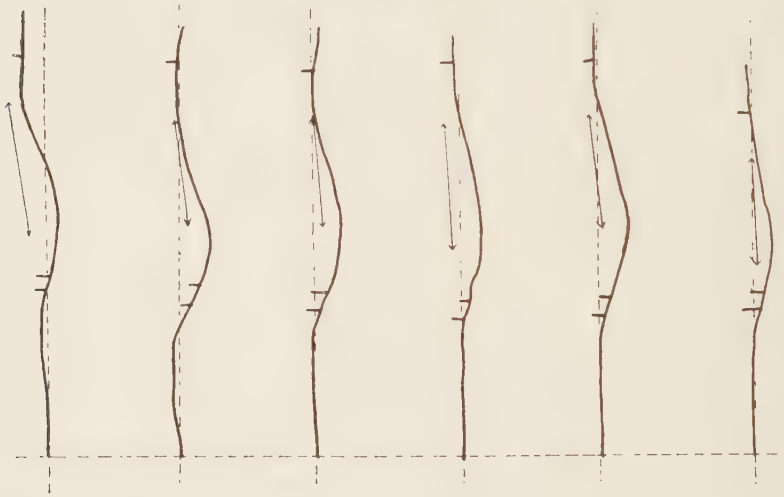

Wirbelsäule; die Rippenbuckel haben sich noch nicht viel entwickelt. Kurz: der Thorax ist nur in geringem Grade verändert.

Diese Fälle sprechen gegen die vorher erwähnte Zuppingersche Skoliosentheorie. Dagegen wird Dr. Zuppinger die folgenden Fälle für seine Theorie verwerten.

Gruppe 7 (Fig. 26). Unteres Sternalende schwach nach links (1—4°), also konkavwärts abgelenkt (6 Fälle).

Diese Fälle sind sehr interessant, aber um sie richtig zu beurteilen und für oder gegen die Zuppingersche Skoliosentheorie zu verwerten, müßte man sie ohne Behandlung lassen und einige Zeit genau beobachten. Es würde wahrscheinlich aus denselben eine besondere Form der S-förmigen Skoliose werden, bei welcher wir regelmäßig eine Ablenkung des unteren Sternalendes konkavwärts gefunden haben (siehe Gruppe 13, Fig. 32).

Wenn wir diese Gruppe genau beobachten, bemerken wir bei einigen Fällen eine leichte aber deutliche linksseitige dorso-

Fig. 24. Fig. 25.

cervikale Kompensation. Wie wir schon gesehen haben, zeigen die hoch oben an der Dorsalwirbelsäule liegenden Krümmungen

Fig. 26. Fig. 27.

bei einer großen Mehrzahl eine deutliche Ablenkung des unteren Sternalendes konvexwärts von dieser Krümmung. Die hier beob-

achtete konkavwärts gerichtete Ablenkung des unteren Sternalendes könnte also auch hierdurch erklärt werden.

Gruppe 8 (Fig. 27). Lumbale und dorsolumbale rechtskonvexe Skoliosen (2 Fälle).

Die Eigenschaften sind hier sehr ähnlich wie bei der linkskonvexen. Es besteht eine sehr große Tendenz des ganzen Sternums, der Wirbelsäule gegenüber zu bleiben. Einmal liegt das Sternum rechts von der Dornfortsatzlinie. Bei beiden ist eine leichte Rotation des ganzen Thorax nach rechts und hinten vorhanden. Wir werden unsere Meinung später bei den linkskonvexen Dorsolumbalskoliosen aussprechen (siehe Gruppe 23).

S-förmige Skoliosen.

a) Fälle mit rechtskonvexer Dorsalkrümmung.

Gruppe 9 (Fig. 28). Unteres Sternalende nach rechts (1—9°), also konvexwärts abgelenkt (9 Fälle).

Das Sternum kreuzt oder bleibt links von der Sagittalebene. Gestalt der Kurve: die linksseitige Kompensationskrümmung ist scharf in der Lendenwirbelsäule lokalisiert; die obere rechtsseitige Konvexität ist sehr genau zu vergleichen mit der Gestalt der Skoliosekurve der mittelschweren rechtskonvexen Dorsalskoliosen, Gruppe 4. Deshalb können wir annehmen, daß die scharf auf die Lendenwirbelsäule beschränkte Kompensationskurve keinen sehr merkbaren Einfluß haben kann auf die Thoraxdeformierung. Die beobachtete Ablenkung des unteren Sternalendes ist für unsere rechtsseitigen mittelschweren Skoliosen und die jetzt in Frage kommende Skoliose die gleiche; beide sind der Ausdruck der gleichen Thoraxdeformierung. Der Einfluß der Lendengegenkrümmung ist wahrscheinlich die Ursache dieser fast regelmäßig beobachteten Ablenkung des Oberkörpers nach links. Diese letztbesprochene Ablenkung ist noch mehr ausgesprochen in der folgenden Gruppierung, wo die Kompensation mehr eine dorsolumbale ist.

Gruppe 10 (Fig. 29). Sternum der Sagittalebene parallel (9 Fälle).

Die Kompensierung ist viel mehr eine dorsolumbale. Wir können ohne weiteres annehmen, daß die dorsolumbale Kompensationskrümmung das untere Sternalende nach ihrer Seite herüber-

Fig. 28.

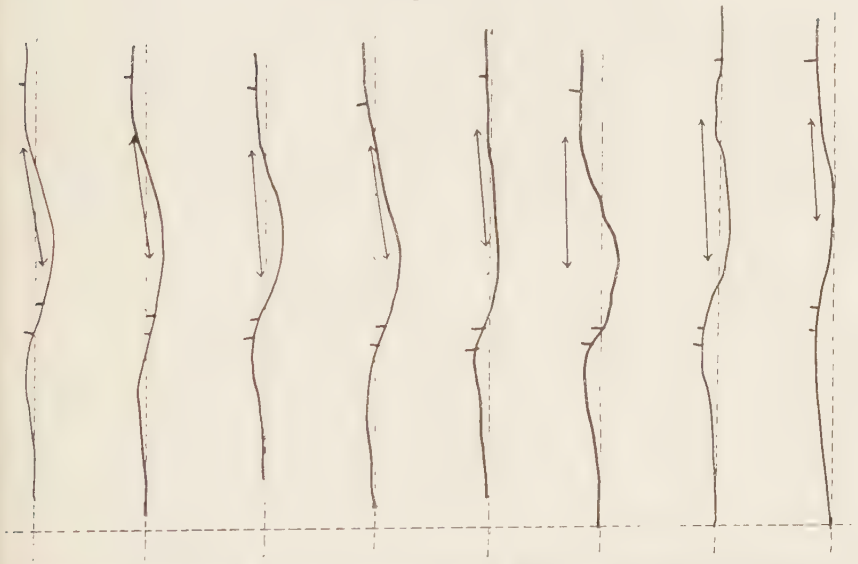

zieht und dadurch die entgegengesetzte Wirkung der Dorsalskoliose ausgleicht; das Sternum bleibt also in senkrechter Stellung.

Fig. 29.

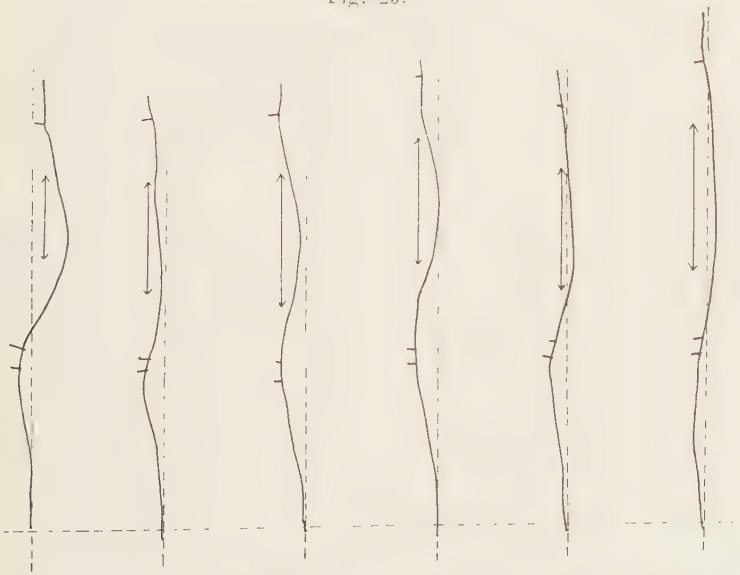

Gruppe 11 (Fig. 30). Unteres Sternalende nach links (1—5 °), also konkavwärts abgelenkt (11 Fälle).

Diese sind weniger homogen. Einige zeigen kurze und sehr akzentuierte Krümmung sowohl in der Lumbalgegend als in der unteren Dorsalgegend. Die Gestalt der oberen Krümmung ist ziemlich ähnlich wie die von Gruppe 2, mit parallel stehendem Sternum. Ein zweiter Faktor ist die erwähnte Tendenz, daß bei einfacher Dorsolumbalkrümmung das untere Sternalende konvexwärts abgelenkt ist. Wir hätten also hier zwei Momente, welche mit-

Fig. 30.

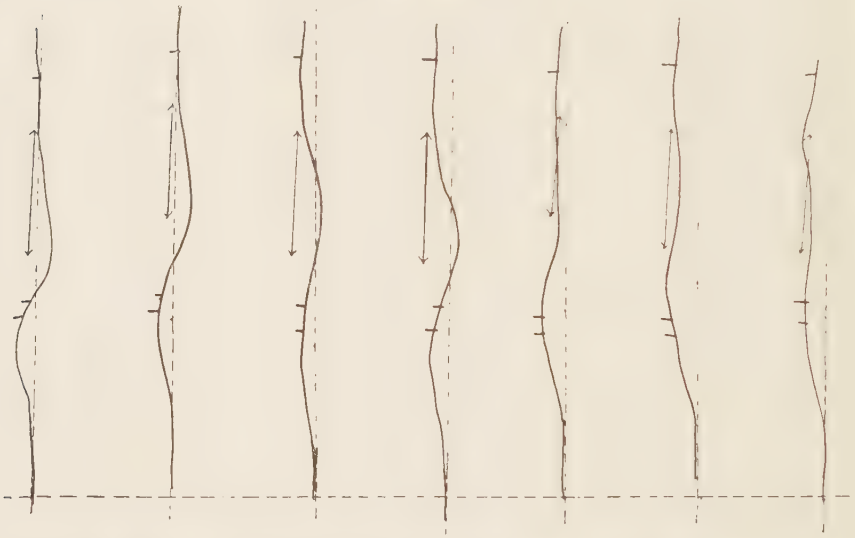

einander daran arbeiten, die Spitze des Sternums nach links zu verschieben.

Die anderen Fälle zeigen eine weniger ausgesprochene rechtskonvexe Dorsalkrümmung; die untere Kompensation ist mehr dorsolumbal; endlich finden wir mit Deutlichkeit eine beginnende linksseitige dorsocervikale kompensierende Krümmung. Wir sagen dann, daß die Tendenz zur Ablenkung der Spitze des Sternums nach rechts in geringem Grad vorhanden ist, weil die rechtskonvexe Krümmung klein ist; weiter wirkt die dorsolumbale Gegenkrümmung dieser abgeschwächten Ablenkungstendenz entgegen; endlich noch lenkt die linkskonvexe dorsocervikale Krümmung die Spitze des Sternums nach links ab.

Gruppe 12 (Fig. 31). Ein Fall von rechtskonvexer Dorsocervikal- mit linkskonvexer Dorsolumbalskoliose.

Hier ist einer der seltenen Fälle der rechtskonvexen Skoliosen, wo das Sternum konvexwärts der Dornfortsatzlinie liegt. Seine

Fig. 31.

Fig. 32.

Spitze ist nach rechts abgelenkt. Es handelt sich hier wieder um einen Fall, bei welchem die hochdorsale Konvexität dem Sternum seine Richtung gibt.

b) Fälle mit linkskonvexer Dorsal- oder Dorsocervikalkrümmung.

Gruppe 13 (Fig. 32). Unteres Sternalende nach links (3—6°), konvexwärts abgelenkt (4 Fälle).

Sehr deutlich und beweisend sieht man dort diese Einwirkung der oberen, an der Dorsalwirbelsäule sitzenden Krümmung, welche die Spitze des Sternums konvexwärts ablenkt.

Linkskonvexe Skoliosen.

Wir haben hier nur zwei Hauptabteilungen gemacht:

a) die schweren Formen,

b) die mittelschweren und leichten zusammen, weil zu wenig Unterschied zwischen beiden vorhanden ist.

a) Schwere linkskonvexe Skoliosen.

Gruppe 14 (Fig. 33). Unteres Sternalende nach links (4—7°), konvexwärts abgelenkt (3 Fälle).

Sternum liegt links vom Lot, eher etwas davon entfernt, rechts von der Dornfortsatzlinie; ausgesprochene linksseitige Torsion in der Höhe des VII. Dorsalwirbels. Die Gestalt der Krümmung ist der der korrespondierenden rechtskonvexen Gruppe 1 sehr ähnlich. Nur in einem Falle gleicht diese Kurve mehr einer schweren Totalskoliose. Bemerkenswert ist die Tatsache, daß von 3 Fällen die beiden schweren ein starkes Ueberhängen (transversale Verschiebung

Fig. 33.

Fig. 34.

des Rumpfes) nach links, konvexwärts zeigen, während bei der entsprechenden rechtskonvexen Gruppe 1 unter 4 Fällen nur 1 Fall diese Erscheinung in höherem Grade erkennen läßt.

Gruppe 15 (Fig. 34). 2 Fälle mit tief links dorsal-, zum Teil dorsolumbal gelegener Hauptkrümmung und mit leichterer rechtskonvexer Dorsalkompensation.

Diese 2 Fälle bieten eine Ablenkung der Spitze des Sternums nach links, also entgegengesetzt der dorsal gelegenen Kompensationskrümmung. Es wären demnach Fälle, die gegen unsere bis jetzt gemachte Beobachtung sprechen würden, wonach das Sternum die Richtung der Neigung des oberen Dorsalsegmentes annimmt, wie z. B. bei Gruppe 13. Die Lage dieser oberen kompensatorischen Krümmung ist aber tiefer als bei Gruppe 13, und die Neigung des unteren Schenkels ist so bedeutend, daß sie die Neigung des ganzen Truncus und damit die Richtung des Sternums beherrscht (siehe Gruppe 10).

b) Mittelschwere und leichte linkskonvexe Skoliosen.

Wir haben sie in drei Unterabteilungen geschieden.

α) Total linkskonvexe Skoliosen.

β) Dorsal linkskonvexe Skoliosen.

γ) Dorsolumbal linkskonvexe Skoliosen.

α) Total linkskonvexe Skoliosen.

Gruppe 16 (Fig. 35).

Gruppe 17 (Fig. 36). Unteres Sternalende nach links (1—12°), konvexwärts abgelenkt (23 Fälle).

Zwei Gruppen von Zeichnungen. In der einen (Nr. 16) haben wir die Fälle mit stärker abgelenktem Sternum zusammen-

Fig. 35.

gestellt. Wir finden hier Fälle, welche teils eine ausgesprochene konkavwärts gerichtete Neigung des Truncus aufweisen, wie z. B. die beiden letzten (Fig. 35), aber auch solche, welche verhältnismäßig scharf lokalisierte Krümmungen zeigen.

Die Gruppe Nr. 17 (Fig. 36) zeigt eine Anzahl von größtenteils überhängenden Krümmungen, welche auch eine geringere Ablenkung der Spitze des Sternums zeigen.

In diesen beiden Gruppen ist das Sternum nahe an der Dornfortsatzlinie; nur in einem Fall liegt es rechts von der Sagittalebene.

Fig. 36.

Fig. 37.



Gruppe 18 (Fig. 37). Sternum parallel der Sagittalebene (9 Fälle).

Hier ist nichts sehr Charakteristisches zu erwähnen. Die Skoliosen sind im ganzen leicht und enthalten entweder vielfache

Krümmungen oder sie lenken wenigstens den Truncus nur unwesentlich von der vertikalen Richtung ab.

Gruppe 19 (Fig. 38). Unteres Sternalende schwach nach rechts (1—4°), konkavwärts abgelenkt.

Diese rechtsseitige Ablenkung ist nicht leicht zu erklären. Hier sieht man keine so deutliche Tendenz zu dorsocervikalen Kom-

Fig. 38.

pensationen, wie bei Gruppe 7. Es handelt sich teilweise um indifferente Formen, welche bei dem geringen Grade der Ablenkung keine sicheren Schlüsse über die Ursache gestatten.

β) Linkskonvexe Dorsalskoliosen.

Gruppe 20 (Fig. 39). Unteres Sternalende schwach nach links, also konvexwärts abgelenkt (5 Fälle).

Gruppe 21 (Fig. 40). Sternum der Sagittalebene parallel (7 Fälle).

Gruppe 22 (Fig. 41). Unteres Sternalende leicht nach rechts, konkavwärts abgelenkt (5 Fälle).

Hier haben wir wiederum drei Gruppen unterschieden, aber die Eigenschaften sind ungefähr die gleichen, wie bei den drei vorigen Gruppen. Bei Betrachtung dieser Gruppen fällt vor allem auf, daß konkavwärts geneigte Ablenkung des unteren Sternalendes,

wie sie uns in Gruppe 22 entgegentritt, mit den deutlichsten Skoliosen verbunden ist.

Vertikale Stellung findet sich dagegen bei mehrfach gekrümmten oder ganz leichten Formen (Gruppe 21). Konvexseitige Ablenkung zeigen aber die ganz leichten Formen der Gruppe 20.

Fig. 39.

γ) Dorsolumbale linkskonvexe Skoliosen.

Gruppe 23 (Fig. 42). Unteres Sternalende links (1—7°), konvexwärts abgelenkt (15 Fälle).

11mal liegt das Sternum links, also konvexwärts von der Dornfortsatzlinie, eine Eigenschaft, die wir schon bei den rechtskonvexen lumbodorsalen Skoliosen gefunden haben. Ihre Erklärung suchen wir in erster Linie in der mit einer solchen Krümmungsform verbundenen, konkavwärts gerichteten Neigung des oberen Teils des Truncus.

Anderseits mag für manche Fälle die Ursache der seitwärts (konvexwärts) gerichteten Verschiebung des unteren Sternalendes in der Totalrotation des Thorax nach der konvexen Seite liegen. Diese Rotation ist öfters nachzuweisen.

Gruppe 24 (Fig. 43). Sternum der Sagittalebene parallel (4 Fälle).

3mal Sternum links von der Dornfortsatzlinie, 1mal mit ihr zusammentreffend. Alle zeigen auch diese Rotation des Thorax

nach links und hinten; aber alle haben in der Lumbal- wie Dorsalgegend eine leichte rechtsseitige Torsion, wahrscheinlich ein

Fig. 40.

Fig. 41.

Zeichen beginnender Kompensationskrümmung. Offenbar haben hier verschiedene Torsionsrichtungen einander entgegengearbeitet.

Fig. 42.

Gruppe 25 (Fig. 44). Unteres Sternalende wenig nach rechts (1—3°), konkavwärts abgelenkt (4 Fälle).

Diese Fälle, wie die mit parallel stehendem Sternum, sind weniger häufig. Das Sternum ist überall konkavwärts von der Dornfortsatzlinie (1mal Kreuzung) gelegen. Dabei finden wir bei diesen 4 Fällen meistens links unten und rechts oben eine leichte Torsion. Der Thorax ist 2mal nach rechts und hinten gedreht. In dieser Gruppe befinden sich mehr Fälle mit tiefliegendem Krümmungsscheitel. Die Ursache der Ablenkung des unteren

Fig. 43.

Fig. 44.

Sternalendes nach rechts müßte demnach wohl in der Muskelarbeit gesucht werden, welche den nach links abgelenkten Truncus nach rechts zieht und dabei an der vorderen Peripherie geringerem Widerstand begegnet als an der hinteren. Ob die Ablenkung der Spitze des Sternums konkavwärts bei leichten einfachen Skoliosen ein diagnostisch verwertbares Zeichen für beginnende Kompensation sei, ist noch zu entscheiden.

Schluß.

Die erste Abteilung unserer Untersuchungen, diese ganz allgemeine Teilung von links- und rechtskonvexen Skoliosen, ergibt folgende allgemeine Schlüsse:

1. Das Sternum hat bei linkskonvexen Formen eine deutliche Tendenz zur konvexseitigen Verlagerung überhaupt und zur konvexseitigen Ablenkung des unteren Endes,

nicht sowohl gegenüber einer sagittalen Ebene auf der Kreuzbeinmitte, als auch gegenüber dem dorsalen Segment der Wirbelsäule. (Dieser Satz ist bereits von Dr. Schultheß aufgenommen.)

2. Dieselbe Uebersicht über die rechtskonvexen Skoliosen ergibt eine gleichmäßige Tendenz zur konkavseitigen wie zur konvexseitigen Verlagerung überhaupt und eine deutliche Tendenz zur konvexseitigen Ablenkung des unteren Endes des Sternums, aber nur gegenüber einer sagittalen Ebene auf der Kreuzbeinmitte; gegenüber dem skoliotischen Segment der Wirbelsäule ist die Verschiebung fast immer eine konkavseitige. Die Stellung des Sternums bei der Deformierungsbewegung des Truncus ist demnach durch ein Zurückbleiben charakterisiert, während die Wirbelsäule vorauseilt.

Die zweite Abteilung, die Tabelle, zeigt uns, welche Skolioseformen den zwei ersten Schlüssen meistens folgen, oder welche eine Ausnahme davon bilden:

3. Konvexseitige Verlagerung des Sternums gegenüber dem dorsalen Segment der Wirbelsäule ist fast ausschließlich die Eigenschaft der linkskonvexen Dorsolumbalskoliosen.

4. Bei den rechtskonvexen Skoliosen zeigen die unkompensierten meistens ihr Sternum rechts, konvexwärts von der Sagittalebene, und die kompensierten links, konkavwärts von der Sagittalebene. Die meisten konkavwärts geneigten unteren Sternalenden sind überhaupt bei den kompensierten Skoliosen zu finden.

Die dritte Abteilung, die kleine Gruppenbildung, hat uns einige Eigenschaften regelmäßig gezeigt, so daß wir dieselben hier ohne weiteres als Regel hinstellen können:

5. Mit einer bestimmten Form der Rückgratsverkrümmung korrespondiert eine bestimmte Lage des Sternums.

6. Ist eine deutliche Krümmung in dem obersten Dorsalsegment der Wirbelsäule vorhanden, müssen wir eine Ablenkung des Sternums mit seinem unteren Ende konvexwärts erwarten.

7. Bei regelmäßiger Verkrümmung der ganzen Wirbelsäule finden wir die gleiche Eigenschaft wie bei 6.

8. Bei komplizierten Skoliosen wird die dorsocervikale Krümmung bestimmend für die Stellung des unteren Sternalendes.

9. Je tiefer in der Dorsalgegend eine dorsale Skoliose liegt, und je schärfer die Krümmung nach unten gestaltet ist, während sie langsam nach oben abnimmt, desto deutlicher ist die Tendenz, das untere Sternalende konkavwärts abzulenken.

10. Lumbale, besonders dorsolumbale Skoliosen richten sehr deutlich die Spitze des Sternums konvexwärts.

11. Anscheinend einfache Skoliosen, bei welchen eine Ablenkung des unteren Sternalendes nach der konkaven Seite besteht, befinden sich tatsächlich schon auf dem Wege der Kompensation; die Richtigkeit dieses letzten Satzes wäre noch weiter zu prüfen.

12. Die Lage des Sternums bei kompensierten Skoliosen ist das Resultat von den verschiedenen Kombinationen und Lokalisationen der Krümmungen.

Die Tatsache, daß eine bestimmte Gestalt der Skoliose die große Tendenz besitzt, immer wieder die gleiche Lageveränderung des Sternums zu verursachen, veranlaßt uns, einen Zusammenhang und eine gegenseitige Abhängigkeit dieser Veränderungen anzunehmen, wobei die Krümmungen der Skoliose im allgemeinen bestimmend für die Stelle des Sternums wird. Wir müssen im folgenden einige Andeutungen über diese Abhängigkeit machen.

Eine Neigung der vier bis fünf oberen Dorsalwirbel wird einen sehr ausgesprochenen Einfluß auf das Sternum haben, weil diese Neigung durch die fast horizontal am Sternum angehefteten Rippen übertragen wird; die dritte Rippe inseriert sich schon in der Mitte von Incisura jugularis und Spitze des Corpus sterni. Das erklärt uns der 6., 7. und 8. Satz. Schon hier wirkt die Muskulatur gegen die durch die Rippen übertragene Ablenkung.

Schultheß erklärt die Einwirkung der Muskulatur folgenderweise:

„Der große Längszug, der am Processus mastoideus beginnt, mit dem Sternocleido zum Brustbein heruntersteigt und unten

vermittels der Recti abdominis zur Symphyse heruntersteigt, setzt das Sternum unter einen Zug in der Richtung seiner Längsachse, und wird bestrebt sein, dasselbe mit den angrenzenden Teilen des Thorax in möglichst symmetrischer Stellung zu erhalten. Dieses Festhalten äußert sich in allen Beobachtungen durch die geringen Abweichungen der Mittelebene des Körpers.

Können wir sagen, daß bei tiefer in der Dorsalwirbelsäule liegenden Krümmungen die Veränderungen folgendermaßen verlaufen müssen. Bildet sich eine deutliche und scharf abgegrenzte rechtsseitige Konvexität mit Maximum an dem IX. Dorsalwirbel, dann wäre es zu erwarten, daß die rechtsseitigen Rippen sich emporheben und strecken würden. Im Gegenteil zeigen die Rippen allmählich einen Winkel oder Rippenbuckel hinten und dann vorn eine Abflachung. Dieser Rippenbuckel hinten und diese Abflachung vorn kommen durch die Wirkung der großen Bauchmuskeln zu stande, die der Ablenkung der Rippen gerade entgegenwirkt, welche diese durch Flexion nach oben und durch Rotation und Torsion der Wirbelsäule nach hinten sonst erfahren würden.

Der Längszug mit der übrigen Bauchmuskulatur arbeitet also mit der Tendenz, das Sternum wieder in die Mittellinie zu stellen, und in der genannten Gegend (IX. Dorsalwirbel) ist die Einwirkung der Rippen auf das Sternum geringer; das erklärt uns der 9. Satz.

Lumbale und noch deutlicher dorsolumbale unkompensierte Skoliosen lenken den ganzen Thorax nach der Richtung des oberen Krümmungsschenkels ab, also wird die Spitze des Sternums konvexwärts verschoben.

Sternum und Dornfortsatzlinie sind immer beinahe parallel. Stellt sich das Sternum im ganzen konvexwärts von der Dornfortsatzlinie, so beobachtet man fast regelmäßig eine Rotation des Oberkörpers nach dieser Seite und hinten. Das erklärt uns der 10. Satz.

Zum Schlusse möchte ich meinem verehrten Lehrer, Herrn Privatdozent Dr. W. Schultheß, für das rege Interesse an meiner Arbeit und für die liebenswürdige Ueberlassung des Materials meinen besten Dank aussprechen.